

ДИФФЕРЕНЦИРОВАННАЯ ГЕРНИОАЛЛОПЛАСТИКА ПРИ ПАХОВЫХ ГРЫЖ У БОЛЬНЫХ ПОЖИЛОГО И СТАРЧЕСКОГО ВОЗРАСТА

<https://doi.org/10.5281/zenodo.10640903>

Хамроев Гулом Абдуганиевич

Самаркандский государственный медицинский университет

Резюме: *Изучены результаты хирургического лечения 112 пациентов. Индивидуализированный подход к хирургическому лечению паховых грыж у больных пожилого и старческого возраста позволило сократить частоту специфических отдаленных послеоперационных осложнений – рецидива грыжи с 10,6% в группе сравнения до 3,1% в основной группе. Усовершенствованный способ открытой протезирующей пластики Lichtenstein с укреплением передней и задней стенок пахового канала нивелирует развитие рецидива грыжи, предотвращает отек мошонки в раннем послеоперационном периоде и показан у больных старших возрастных групп с дегенеративно-дистрофическими изменениями тканей паховой области и высоким (ASA III-IV ст.) операционно-анестезиологическим риском. Лапароскопическая герниопластика по методике TAPP отличается малотравматичностью, ранней реабилитацией (сокращение сроков лечения в 2 раза), лучшими результатами качества жизни. Наличие тяжелой коморбидной патологии (операционно-анестезиологический риск III-IV ст. по ASA) ограничивает его применение (выполнено 32.3%) у больных пожилого и старческого возраста.*

Ключевые слова. *Паховая грыжа, пожилой и старческий возраст, хирургическое лечение.*

АКТУАЛЬНОСТЬ ТЕМЫ ИССЛЕДОВАНИЕ

Наружные грыжи живота встречаются у 3-4 % населения, а среди лиц пожилого и старческого возраста – у 15-17%, что, несомненно, приводит к снижению качества их жизни, утрате трудоспособности и инвалидизации [2]. Среди пациентов с наружными грыжами живота паховые грыжи составляют примерно 80%. Для их лечения используют различные способы операций, количество которых на сегодняшний день достигает более 1000, что говорит о неудовлетворенности хирургов результатами лечения этого заболевания [1,4].

Несмотря на совершенствование способов герниопластики, по-прежнему остается высоким процент рецидивов грыж, частота которых варьирует по данным литературы от 5 до 45% [6]. Внедрение новых методов хирургического лечения привело к значительному снижению частоты рецидивов паховой грыжи (до 1-5%). В клиниках, специально занимающихся диагностикой и лечением паховых грыж, частота рецидивов снижена до минимума и не превышает 1-1,5% [3,5].

Причины рецидивов болезни не всегда могут быть выяснены, но часто являются следствием стандартного применения какого-либо одного или нескольких способов пластики без учета особенностей топографии паховой области, типа грыжи, возраста больного, состояния тканей.



Материал и методы. Изучены результаты хирургического лечения 112 пациентов с паховыми грыжами старших возрастных групп, госпитализированных с 2014 по 2023 годы в хирургическом отделении многопрофильной клиники Самаркандского государственного медицинского университета, являющейся клинической базой кафедры хирургических болезней №1, трансплантологии и урологии. В основную группу вошли 65 больных, у которых применялись ненатяжная протезирующая пластика по Lichtenstein (n=28) и его усовершенствованная методика (n=16), а также лапароскопическая герниопластика по методу TAPP (n=21). В группе сравнения – 47 больных, у которых применялись натяжные способы герниоаутопластики по Постемпский (n=47).

Таблица 1

Структура оперативных вмешательств при паховых грыжах у пациентов старших возрастных групп

Наименование операций	Основная группа (n=65)		Контрольная группа (n=47)	
	Абс.	%	Абс.	%
Лапароскопическая герниопластика TAPP	21	32,3	-	-
Открытая протезирующая пластика по Lichtenstein	28	43,1	-	-
Усовершенствованная методика операции Lichtenstein	16	24,6		
Герниоаутопластика по Постемпский	-	-	47	100

Примечание: TAPP - трансабдоминальная предбрюшинная пластика

Возраст больных варьировал от 60 до 82 лет. Пациентов старше 75 лет было 15 (13,4%), в возрасте 60-74 лет 97 (86,6%).

Пациенты ПГ с длительностью грыженосительства до 1 года составили 2 (1,8%), от 1 до 3 лет – 16 (14,3%), от 3 до 5 лет – 33 (29,5%) и более 5 лет – 61 (54,5%) наблюдений.

Основную массу пациентов составили односторонние – 88 (78,6%) и невправимые ПГ – 31 (27,7%). Двухсторонние ПГ были отмечены у 24 (21,4%).

Исследуемых пациентов распределили по классификация паховых грыж EHS (35-th International Congress of the European Hernia Society, 2014).

Таблица 2

Распределение пациентов старших возрастных групп по классификации паховых грыж EHS (2014)

Характер грыжи	P (n=86)		R (n=26)		
	0	1	2	3	X
L	-	-	2 (1,8%)	3 (2,7%)	-
M	-	-	83 (74,1%)	24 (21,4%)	-
F	-	-	-	-	-

Примечание: P – первичная грыжа, R – рецидивная, L – косая грыжа, M – прямая грыжа, F – бедренная грыжа, X – исследование не проводилось, 0 – грыжа не определяется, 1 – один палец ($\leq 0,5$ см), 2 – два пальца (1,5-3 см), 3 – более двух пальцев (> 3 см)

Анализ по классификации EHS показал, что 76,8% пациентов старших возрастных групп госпитализированы с первичными грыжами, а 23,2% - с рецидивными. Лишь в 5 (4,6%) случаях ПГ оказались косыми. Остальные 95,4% пациентов госпитализированы с прямыми ПГ (в 74,1% случаев – 2-го класса, в 24,2% - 3 класса).

У обследованных нами пациентов чаще всего обнаруживались такие сопутствующие патологии, как: ИБС – 93 (83,0%), гипертоническая болезнь – 82 (73,2%), доброкачественная гиперплазия предстательной железы – 79 (70,5%), сахарный диабет – 56 (50,0%) и пневмосклероз – 33 (29,5%) случаев.

При изучении степени анестезиологического риска в соответствии со шкалой ASA у наблюдаемых пациентов старших возрастных групп было установлено, что во многом выявленный высокий риск был связан наличием сопутствующих патологий со стороны сердечно-сосудистой системы и при этом у 22,3% констатирована III ст. риска, у 1,8% IV ст. Необходимо отметить, что часто встречалось сочетание различных сопутствующих патологий, что оказывало значительное влияние на увеличение степени риска предстоящего хирургического вмешательства.

Результаты и их обсуждение. Все пациенты были оперированы в плановом порядке. Группу сравнения составили 47 больных с паховыми грыжами, которым осуществлялась герниоаутопластика по способу Постемпского Основную группу составили 65 больных, которым выполнена “ненатяжная” паховая герниоаллопластика по способу Lichtenstein – 28 (43,1%) больным, из которых 16 (24,6%) по модифицированному нами способу. Также в основной исследуемой группе

лапароскопическая герниопластика – TAPP (трансабдоминальная предбрюшинная пластика) выполнено 21 (32,3%) больному.

«Золотым стандартом» лечения паховой грыжи является герниопластика по методу Lichtenstein. Данная методика рекомендована к использованию Европейским обществом герниологов и выполняется через открытый доступ длиной 5-10 см, которая позволяет устранить паховую грыжу любого типа и размера.

Однако, нередко паховая связка настолько бывает разволокненной, что навряд ли может быть надежным местом для фиксации протеза. Возникает необходимость в его дополнительной фиксации. Использование для этого связки Cooper, как рекомендуют многие авторы, лишь частично решает проблему, а методики Козлова с формированием искусственной паховой связки и Fletching с использованием «трехслойной сетки» сложны в техническом отношении.

Кроме того, соблюсти принцип «без натяжения» при методике Lichtenstein не всегда представляется возможным. Встречаемая слабость паховой связки заставляет для более прочной фиксации протеза прибегать к захвату в непрерывный шов и части апоневроза наружной косой мышцы живота. Кроме того, захватывание в шов связки Cooper смещает паховую связку книзу. Сшивание лоскутов апоневроза наружной косой мышцы живота, в результате, невозможно без натяжения. Возникающий в послеоперационном периоде хоть незначительный отек тканей приводит к еще большему натяжению передней стенки пахового канала. Неполное восстановление целостности передней стенки пахового канала с оставлением большого по размерам наружного пахового кольца приводит к выпрямлению пахового канала и нарушению его клапанной функции.

Следует также отметить, что возникающая в результате операционной травмы и в ответ на протез, как инородное тело, экссудация может привести к скоплению жидкости в полости пахового канала, отеку семенного канатика и яичка. Ещё немаловажное значение имеет, то что задняя стенка пахового канала укрепляется только за счет ослабленной поперечной фасции и сетчатого имплантата. Механическая нагрузка моментально ложится на трансплантат. Возникает необходимость применения плотных «тяжелых» сеток, т.к. применение облегченных и полурассасывающихся сеток при повышении внутрибрюшного давления ведет к отрыву или разрыву сетки и, как следствие, рецидиву грыжи. Кроме того, фиксация верхнего края трансплантата к поверхности внутренней косой мышцы живота приводит к ряду негативных последствий: к прорезыванию швов и миграции сетчатого имплантата из-за небольшой механической прочности мышечной ткани; к опасности ранения мышечных сосудов, а в условиях ранней нагрузки - к образованию межмышечных гематом, нагноению послеоперационной раны; к формированию грубого ригидного рубца на месте образованных складок.

При изучении причин рецидива паховой грыжи после операции по способу Lichtenstein у 2 (7,1%) больных наблюдаемых и повторно оперированных из 28

больных в отдаленном послеоперационном периоде нами выявлено, что в обеих случаях причиной рецидива было разволокнение мышечно-апоневротической ткани, прорезывание швов и миграция сетчатого имплантата при механической нагрузке у тучных больных с высоким внутрибрюшным давлением.

Учитывая все выше указанные недостатки и возможные осложнения в послеоперационном периоде нами разработана и внедрена в практику усовершенствованная “ненатяжная” паховая герниоаллопластика. Задачей предлагаемого способа при разработке безопасного и эффективного способа оперативного лечения паховых грыж явилось укрепление передней и задней стенок пахового канала путем предложенной фиксации сетчатого имплантата, профилактика рецидивов и снижение послеоперационных осложнений, ранняя активизация и реабилитация больных.

Усовершенствованную нами “ненатяжную” паховую герниоаллопластику осуществляли следующим образом. Рассекали кожу, подкожную клетчатку и апоневроз наружной косой мышцы живота по общепринятой методике. Грыжевой мешок выделяли и удаляли, либо погружали в брюшную полость.

Сетчатый имплантат размером 10×15 см раскраивали интраоперационно, с учетом индивидуальных особенностей пахового промежутка, выполняли пластику стенки пахового канала. Для этого трансплантат верхней внутренней частью фиксировали между нижним краем поперечной мышцы и поперечной фасцией живота П-образными швами, а средней частью, путем нахлеста ровно с расправлением сетки без натяжения - к пупартовой связке узловыми швами до точки, расположенной на 2 см латеральнее внутреннего пахового кольца (рис 1).

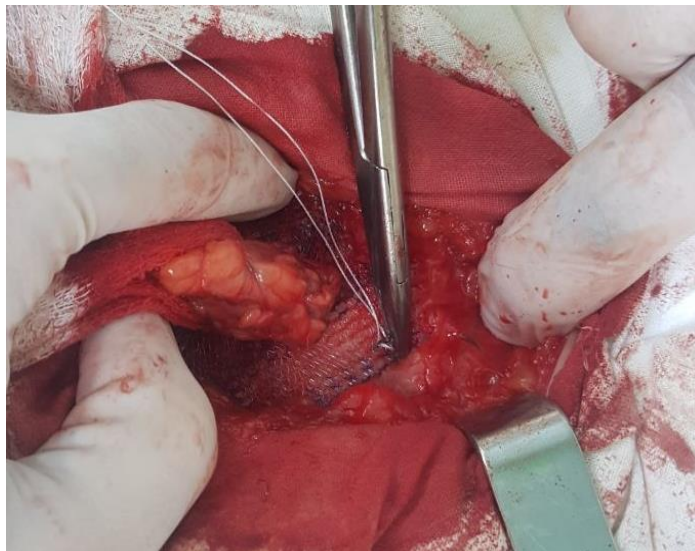


Рис. 1. Фиксация имплантата к верхней стенке пахового канала

Далее, в проекции центра внутреннего пахового кольца, зажимом сетку брали в складку и ножницами выкраивали отверстие размером 7-8 мм в диаметре для семенного канатика. От него вертикально вверх рассекали сетку. Семенной канатик через разрез помещали в подготовленное отверстие. Этим достигали исключительно точное сопоставление места выхода семенного канатика и окна в расправленном

сетчатом имплантате, исключается сморщивание сетки и сдавливание элементов семенного канатика краем сетчатого имплантата.

Медиальный край сетки непрерывным швом фиксировали к апоневрозу прямой мышцы живота. Далее, той же нитью верхнюю наружную часть сетчатого имплантата фиксировали П-образными швами изнутри к апоневрозу наружной косой мышцы живота. Для этого, крючками верхний лоскут рассеченного апоневроза наружной косой мышцы живота подворачивали кверху. В результате образовалась складка из мобилизованного участка апоневроза, по внешнему виду напоминающая пупартовую связку. После окончательного расправления сетки излишки латерального лоскута иссекали. Апоневроз наружной косой мышцы живота сшивали край в край. Завершали операцию ушиванием подкожной клетчатки и непрерывным внутрикожным швом. Все края подшивали проленовой нитью № 3,0. Этапы фиксации композитного сетчатого имплантата изображены на рисунке 2.

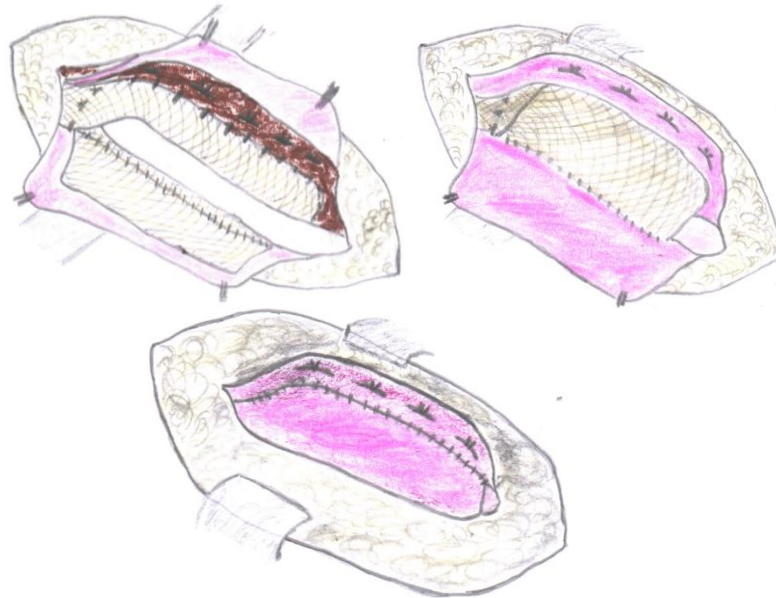


Рис. 2. Этапы выполнения модифицированной «ненатяжной» паховой герниоаллопластики: а) фиксация трансплантата верхней внутренней частью между нижним краем поперечной мышцы и поперечной фасцией живота П-образными швами, а средней частью, путем нахлеста ровно с расправлением сетки без натяжения - к пупартовой связке узловыми швами до точки, расположенной на 2 см латеральнее внутреннего пахового кольца, над сеткой располагается семенной канатик; б) фиксация П-образными швами верхнюю наружную часть сетчатого имплантата изнутри к верхнему лоскуту апоневроза наружной косой мышцы живота; в) сшивание узловыми швами края верхнего и нижнего лоскута апоневроза наружной косой мышцы живота

Модифицированный способ герниоаллопластики паховой грыжи позволяет решить одновременно несколько задач: фиксация трансплантата к стенкам пахового канала за счет упрощения прошивания тканей в направлении параллельном горизонтальной плоскости, укрепление стенок пахового канала и защита семенного канатика от возможных наружных бытовых травм, профилактика массивного

разрастания соединительной ткани между протезом и семенным канатиком, минимизация застоя в венозной системе семенного канатика, предотвращение отека мошонки в послеоперационном периоде, ранняя реабилитация больных.

Перед имплантацией сетки укрепляются задняя и передняя стенка пахового канала за счет подшивания верхнего внутреннего края поперечной мышцы живота с поперечной фасцией к трансплантату для профилактики риска развития рецидива.

Способ применен у 16 больных старших возрастных групп. Все пациенты осмотрены в разные сроки после операции. Косметические результаты операций удовлетворительные. Рецидива паховых грыж у оперированных пациентов не было.

Усовершенствованный способ открытой протезирующей пластики Lichtenstein с укреплением передней и задней стенок пахового канала нивелирует развитие рецидива грыжи, предотвращает отек мошонки в раннем послеоперационном периоде и показан у больных старших возрастных групп с дегенеративно-дистрофическими изменениями тканей паховой области и высоким (ASA III-IV ст.) операционно-анестезиологическим риском.

В 21 (23,3%) случаях больным с паховыми грыжами старших возрастных групп проводилась лапароскопическая герниопластика – TAPP (трансабдоминальная предбрюшинная пластика).

Техника TAPP была стандартной. Под общим обезболиванием в околопупочной области в брюшную полость был установлен 10 мм порт для проведения камеры. С учетом наличия сопутствующих заболеваний, уровень создаваемого карбоксиперитонеума поддерживался в районе 11-12 мм рт.ст. Была выполнена ревизия абдоминальной полости и ямок пахового канала с обеих сторон. Далее под мониторингом лапароскопа в точках по правой и левой передней аксилярной линии вводили 5 миллиметровые троакары. После этого, со стороны брюшной полости создавался доступ в предбрюшинное клетчатое пространство к паховому промежутку, после чего выполнялся разрез брюшины на уровне 2 см над паховым промежутком, которое дает возможность под цветной визуализацией точно дифференцировать сосудистые структуры пахового промежутка со стороны патологии. Затем выполнялся разрез от внутреннего пахового кольца до медиальной складки, длина разреза примерно составила 10 см. После этого выполнялась диссекция предбрюшинного пространства, а также производилось выделение элементов семенного канатика. Осторожно с помощью инструментов производилось выделение грыжевого мешка, лобкового бугорка, гребешковой связки, при этом очень аккуратно производилась дифференциация надчревных и подвздошных сосудов. Далее выполнялся тщательный гемостаз, после чего через установленный в брюшную полость 10 миллиметровый порт вводили сетчатый синтетический протез, который размещался в паховом промежутке (рис. 3).

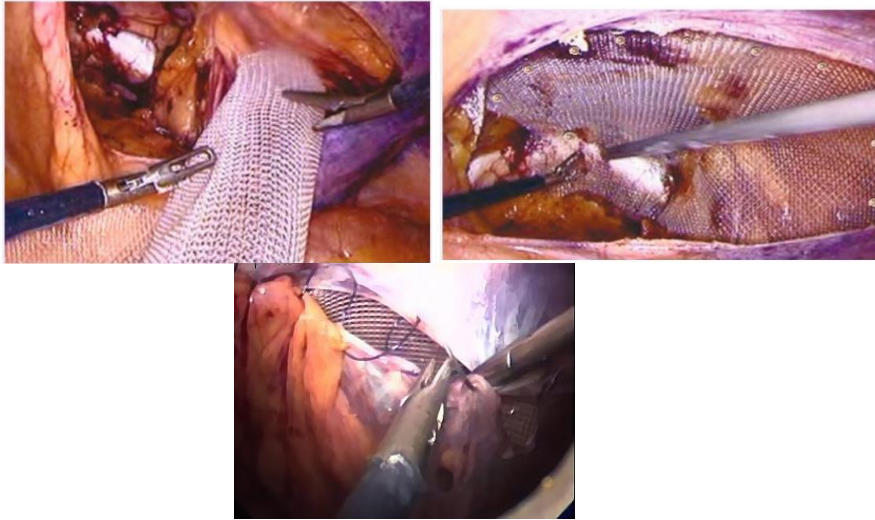


Рис. 3. Завершающий этап. Перитонизация эндопротеза

Рис. 4. Завершающий этап. Перитонизация эндопротеза

Рис. 5. Завершающий этап. Перитонизация эндопротеза

Затем производилась фиксация сетки к Куперовской связке и к мягким тканям с помощью герниостеплера (рис. 4). Тщательный контроль гемостаза считается ключевым моментом операции после фиксации сетки, что по сути является профилактикой специфических послеоперационных осложнений. Перитонизация эндопротеза выполнялась с использованием герниостеплера. Фиксирование сетчатого материала, а также его перитонизация выполнялась, согласно рекомендациям, обходя зону опасного треугольника с целью профилактики развития серьезных осложнений (рис. 5). По завершении контрольной ревизии абдоминальной полости, и дессуфляции производилось послойное ушивание троакарных ран. Ушивание мышечного апоневроза производилось только в 10 миллиметровом отверстии, расположенном над пупком.

Лапароскопическая герниопластика по методике TAPP отличается малотравматичностью, ранней реабилитацией, лучшими результатами качества жизни. Однако, наличие тяжелой коморбидной патологии (операционно-анестезиологический риск III-IV ст. по ASA) ограничивает его применение (выполнено 32.3%) у больных пожилого и старческого возраста. Из за необходимости создания напряженного карбоксиперитонеума.

Проанализированы отдаленные результаты у 101 (90,2%) из 112 больных перенесших паховую герниопластику. Для оценки отдаленных результатов больные подвергались тщательному анкетированию, амбулаторному и стационарному обследованию. Отдаленные результаты изучались в сроки от 1 года до 5 лет. При этом судьбу 82,3% удалось проследить в сроки более 3-х лет, достаточных для окончательного формирования клинически значимого рецидива заболевания.

Из 101 больного, обследованных в отдаленные сроки, рецидив паховой грыжи отмечен у 7 (6,9%), при этом в группе сравнения этот показатель составил 10,6% (5 больных), а в основной группе – 3,1% (2 больных) (табл. 3).

Таблица 3**Частота рецидивов паховой грыжи**

Показатель отдаленного результата	Исследуемые группы				В сего (n=101)
	Группа сравнения	Основная группа			
	по Постемпскому (n=47)	по Lichtenstein (n=28)	Модифицированная “натяжная” паховая герниоаллопластика (n=16)	Лапароскопическая герниопластика TAPP (n=21)	
Рецидив	5 (10,6%)	2 (7,1%)	0	0	7 (6,9%)

Как видно из таблицы 3 за счет применения сетчатого имплантата удалось минимизировать частоту рецидива паховой грыжи с 10,6% до 8,7%, а при фиксации сетчатого имплантата одномоментно к передней и задней стенкам пахового канала и при лапароскопической герниопластики TAPP в отдаленном послеоперационном периоде позволило случаи рецидива свести к нулю.

По программе определения качества жизни пациентов перенесших паховую герниопластику оценены 101 (90,2%) из 112 больных, наблюдавшихся в отдаленном послеоперационном периоде. После “натяжной” паховой герниоаутопластики отличные результаты были получены у 31,7% больных, хорошие у 40,6%, удовлетворительные у 17,1% пациентов и неудовлетворительные в 10,6% случаях. В свою очередь в основной группе отличные результаты были получены у 55,0% из 60 больных, хорошие у 35,0%, удовлетворительные у 6,6% пациентов и неудовлетворительные в 3,1% случаях.

ВЫВОДЫ

5. Выбор способа паховой герниопластики у больных старших возрастных групп с конкурирующей коморбидной патологией должен быть индивидуализирован и основываться на уточнении факторов операционно-анестезиологического риска, а также типа грыжи, состояния задней стенки пахового канала и патологических изменений тканей паховой области.

6. Усовершенствованный способ открытой протезирующей пластики Lichtenstein с укреплением передней и задней стенок пахового канала нивелирует развитие рецидива грыжи, предотвращает отек мошонки в раннем послеоперационном периоде и показан у больных старших возрастных групп с дегенеративно-дистрофическими изменениями тканей паховой области и высоким (ASA III-IV ст.) операционно-анестезиологическим риском.

7. Лапароскопическая герниопластика по методике TAPP отличается малотравматичностью, ранней реабилитацией (сокращение сроков лечения в 2 раза), лучшими результатами качества жизни. Наличие тяжелой коморбидной патологии (операционно-анестезиологический риск III-IV ст. по ASA) ограничивает его применение (выполнено 32.3%) у больных пожилого и старческого возраста.

8. Индивидуализированный подход к хирургическому лечению паховых грыж у больных пожилого и старческого возраста позволило сократить частоту специфических отдаленных послеоперационных осложнений – рецидива грыжи с 10,6% в группе сравнения до 3,1% в основной группе.

ЛИТЕРАТУРА:

7. Пономарева Ю.В. Оперативное лечение вентральных грыж с позиции морфологии регенеративных процессов / Ю.В. Пономарева. – дисс. докт. мед. наук. – Москва, 2018. – 320 с.

8. Юсупова Т.А. Дифференцированный подход к лечению послеоперационных вентральных грыж / Т.А. Юсупова. – дисс. канд. мед. наук. – Ставрополь, 2016. – 173 с.

9. Laparoscopic and open inguinal hernia repair: Patient reported outcomes in the elderly from a single centre - A prospective cohort study [Text] / K. Bowling [et al.] // Annals of medicine and Surgery. – 2017. - Vol. 22. – P. 12-15.

10. Modern Management of Abdominal Wall Hernias [Text] / Jeremy A. Warren [et al.] // GHS Proc. – 2016. – Vol. 1, №1. – P. 38-46.

11. Oliver-Allen, H.S. Abdominal compartment syndrome as a rare complication following component separation repair: case report and review of the literature [Text] / H.S. Oliver-Allen, C. Hunter, G.K. Lee // Hernia. – 2015. – Vol. 19, № 2. – P.293-299.

12. Sublay versus underlay in open ventral hernia repair [Text] / J.L. Holihan [et al.] // Journal of surgical research. – 2016. – Vol. 20. – P. 226-232.